- Copyright - Il Pensiero Scientifico Editore downloaded by IP 18.220.71.88 Sat, 12 Oct 2024, 07:46:30

Casi clinici

Ruolo dell'angio-tomografia multidetettore e del *post-processing* tridimensionale in un caso di ectasia aortica corretta secondo la tecnica di Cabrol

Alberto Clemente[1], Mario Del Borrello[1], Pietro Greco[2], Veronica Macchi[3], Aldo Morra[1], Sergio Dalla Volta[4]

[1]Dipartimento di Radiologia, [2]Dipartimento di Cardiologia, Centro Diagnostico Euganea Medica, Albignasego (PD), [3]Sezione di Anatomia, Dipartimento di Anatomia Umana e Fisiologia, [4]Divisione di Cardiologia, Dipartimento di Medicina Clinica e Sperimentale, Università degli Studi, Padova

Key words:
Aortic rupture; Cardiovascular surgical procedures; Sinus of Valsalva; Thoracic aortic aneurysm; Three-dimensional imaging; X-ray computed tomography scanners.

Patients with combined valvular-aortic disease undergo surgical reconstruction of the aortic root with a valved composite graft. Two of the techniques used to replace the aortic valve and ascending aorta are Bentall and Cabrol procedures. Cabrol surgical procedure uses a Dacron tube that enables coronary artery revascularization. Graft limb occlusion may however occur.

Digital subtraction angiography, magnetic resonance angiography and multidetector computed tomography angiography are useful imaging methods for the evaluation of surgical-related complications.

We report the case of a patient treated by the Cabrol technique, who was studied with contrast-enhanced multidetector computed tomography angiography to evaluate long-term post-surgical complications and coronary vessels patency.

(G Ital Cardiol 2007; 8 (8): 527-530)

© 2007 AIM Publishing Srl

Ricevuto il 28 febbraio 2007; nuova stesura il 19 aprile 2007; accettato il 20 aprile 2007.

Per la corrispondenza:

Dr. Aldo Morra

Dipartimento di Radiologia Centro Diagnostico Euganea Medica Via Colombo, 13 35020 Albignasego (PD) E-mail: aldo.morra@euganeamedica.it

Introduzione

I pazienti con patologia della valvola aortica e dell'aorta ascendente possono essere sottoposti ad intervento chirurgico di sostituzione con protesi tubulare valvolata e reimpianto degli osti coronarici sulla protesi stessa. Le tecniche utilizzate per questa condizione patologica sono la Bentall[1] (Figura 1A) e la Cabrol[2] (Figura 1B). La procedura secondo Cabrol utilizza un tubo aggiuntivo in Dacron che consente la rivascolarizzazione delle arterie coronarie attraverso un'anastomosi termino-terminale tra protesi e coronarie native.

Nel follow-up di questo tipo di pazienti le indagini utilizzate sono l'angiografia digitale, l'angio-risonanza magnetica e l'angio-tomografia computerizzata (TC).

Riportiamo il caso di un paziente sottoposto a terapia chirurgica secondo la tecnica di Cabrol studiato con angio-TC per la valutazione a lungo termine delle sue complicanze.

Caso clinico

Paziente maschio di 53 anni con storia di ipertensione e fumo di sigaretta. Nel 1980 fu sottoposto a sostituzione valvolare aortica con protesi biologica per stenosi della valvola aortica. A seguito di restenosi della protesi biologica ed ectasia dell'aorta ascendente (diametro massimo 6.1 cm), nel 1994 venne sottoposto ad intervento chirurgico secondo la tecnica di Cabrol. Il paziente rimaneva asintomatico fino all'aprile 2006 quando si presentava dolore toracico irradiato al collo e alla spalla sinistra. L'ECG evidenziava anomalie compatibili con sofferenza ischemica. Fu pertanto eseguita un'angiografia coronarica che evidenziava stenosi del tratto mediodistale della coronaria discendente anteriore, trattata con apposizione di stent medicato al sirolimus. Dopo 6 mesi, per la ricomparsa di precordialgia, il paziente veniva rivalutato e studiato con angio-TC al fine di analizzare lo stato delle arterie coronarie, i diametri del lume dell'aorta nativa, la protesi aortica e la pervietà dell'innesto protesico.

La TC veniva eseguita con un'apparecchiatura a 16 file di detettori (LightSpeed Plus 16, General Electric Company, Milwaukee, WI, USA) con "gating ECG", utilizzando i seguenti parametri tecnici: acquisizione cranio-caudale, spessore di strato 1.25 mm, velocità di avanzamento del tavolo 27.50 mm, 120 kV, 425 mA, tempo di

- Copyright - Il Pensiero Scientifico Editore downloaded by IP 18.220.71.88 Sat, 12 Oct 2024, 07:46:30

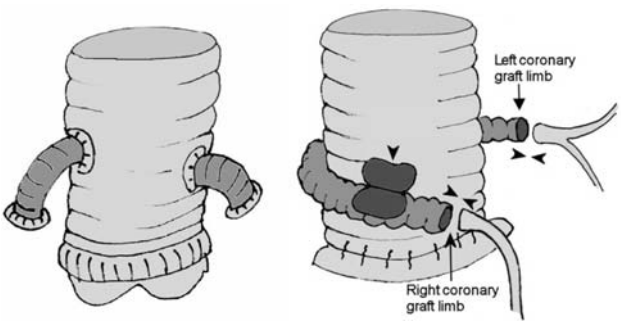

Figura 1. A: *procedura secondo Bentall. L'immagine mostra la sostituzione dell'intera aorta ascendente e valvola aortica con protesi tubulare valvolata e reimpianto degli osti coronarici sulla protesi tubulare.* B: *procedura secondo Cabrol. L'immagine mostra un tubo protesico interostiale addizionale in Dacron (secondo Cabrol), anastomizzato perpendicolarmente direttamente alla portesi aortica* (testa di freccia).

rotazione del tubo radiogeno 500 ms, iniezione endovenosa a bolo di mezzo di contrasto iodato non ionico a basso peso molecolare alla concentrazione di 350 mgI/ml, infuso alla velocità di 4 ml/s, seguita da infusione di 50 ml di una soluzione salina attraverso una vena periferica.

La funzionalità renale era normale e la presenza di regolare ritmo e frequenza cardiaca di 62 b/min non hanno richiesto l'utilizzato di farmaci betabloccanti.

Il set di immagini acquisito veniva valutato su una stazione di lavoro indipendente (Advantage Window 4.2, General Electric Company). I dati venivano sottoposti a successiva elaborazione per ottenere immagini con tecnica di riformattazione multiplanare su piani curvilinei, con tecnica di massima intensità di proiezione e immagini tridimensionali volumetriche. Dall'analisi si evidenziava una regolare pervietà della ricostruzione aortica, un modesto aumento dei diametri dell'aorta nativa distalmente dispetto all'anastomosi con la protesi aortica e regolare pervietà della coronaria sinistra (Figura 2). Nonostante la presenza di artefatti legati alla presenza della valvola metallica, risultava possibile identificare l'origine dell'arteria coronaria destra e confermarne la pervietà (Figura 3). Era evidente un lieve restringimento del lume vasale a livello della sutura con riduzione del lume del tronco comune in assenza di stenosi tra il lembo protesico sinistro e il tronco comune della coronaria sinistra (Figura 3B). Era infine identificabile una placca mista localizzata al primo tratto della coronaria discendente anteriore responsabile di riduzione del calibro di circa il 60%; lo stent e il tratto distale a valle erano pervi (Figura 3C). L'arteria circonflessa era normale.

Discussione

La ricostruzione della radice aortica con protesi valvolata secondo Bentall, in pazienti con estasia della radice aortica e dell'aorta ascendente, prevede la contemporanea sostituzione della valvola aortica e dell'aorta ascendente con una protesi tubulare valvolata e reimpianto degli osti coronarici sulla protesi tubulare con una sutura circonferenziale tra la protesi e l'origine delle coronarie per prevenire il sanguinamento (Figura 1A). Complicanze di questa tecnica, secondarie alla tensione generata a livello dello spazio periprotesico, sono legate alla possibilità di distacco delle coronarie e formazione di falsi aneurismi che necessitano di un reintervento[3-5].

La procedura secondo Cabrol contribuisce ad ottenere una maggiore stabilità dell'anastomosi per una minor tensione, previene la formazione di pseudoaneurismi ma genera un maggior rischio di trombosi[2]. Questa tecnica può essere utilizzata quando la procedura di Bentall non è effettuabile, come ad esempio in caso di reintervento[6]. Nella procedura di Cabrol[7], una protesi composita viene impiantata in sostituzione dell'aorta ascendente dissecata e un tubo protesico addizionale in

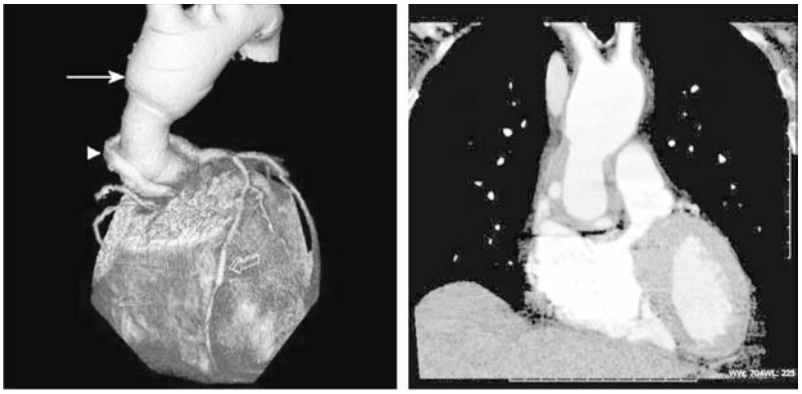

A B

Figura 2. A: *l'immagine tridimensionale volumetrica mostra una regolare pervietà della ricostruzione aortica, un modesto aumento dei diametri dell'aorta nativa distalmente rispetto all'anastomosi con la protesi aortica* (freccia) *e regolare pervietà della coronaria sinistra, il tubo protesico interostiale* (testa di freccia) *posizionato attorno alla protesi aortica secondo Cabrol e lo stent al sirolimus è visibile al tratto medio-distale della coronaria discendente anteriore* (freccia aperta). B: *l'immagine di riformattazione multiplanare sul piano coronale mostra l'anastomosi tra la protesi aortica e l'aorta nativa.*

- Copyright - Il Pensiero Scientifico Editore downloaded by IP 18.220.71.88 Sat, 12 Oct 2024, 07:46:30

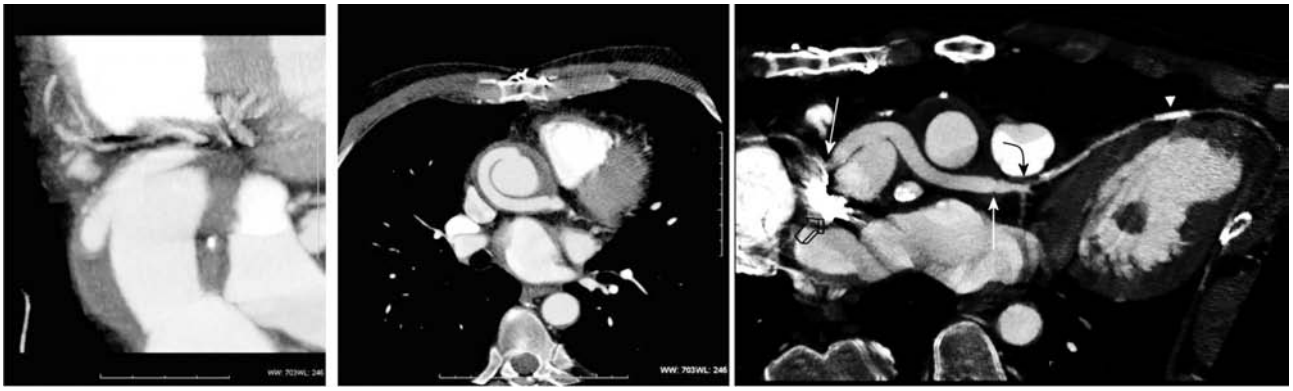

A B C

Figura 3. *Immagine con tecnica di massima intensità di proiezione* (A)*, vista obliqua* (B) *e immagine con tecnica di riformattazione multiplanare su piani curvilinei* (C)*. L'immagine con tecnica di massima intensità di proiezione* (A)*, mostra l'origine della coronaria destra. La vista obliqua* (B) *mostra la riduzione del lume a livello della sutura tra il lembo protesico sinistro e il tronco comune della coronaria sinistra in assenza di stenosi* (B)*. L'immagine multiplanare curvilinea* (C) *mostra la protesi secondo Cabrol pervia, l'anastomosi termino-terminale tra il condotto in Dacron e le coronarie native* (freccia)*, le coronarie destra e sinistra, gli artefatti legati alla presenza della valvola metallica* (freccia aperta)*, la stenosi al primo tratto dell'arteria coronaria discendente anteriore* (freccia curva) *e lo stent pervio* (testa di freccia).

Dacron, anastomizzato perpendicolarmente direttamente alla protesi aortica, connette gli osti coronarici (Figura 1B). Le complicanze postchirurgiche possono essere la tromboembolia polmonare o il sanguinamento. Altre complicanze includono il "kinking", l'occlusione del tubo protesico a livello dell'anastomosi con il condotto aortico, l'angolazione con occlusione a livello dell'ostio coronarico e trombosi, all'interno della protesi a livello dell'anastomosi con la coronaria, secondaria ad un disallineamento o ad un basso flusso sanguigno a tale livello[8,9].

Nel follow-up postchirurgico di questi pazienti è importante valutare l'area periprotesica, la porzione prossimale e la porzione distale dell'anastomosi. Può essere riconoscibile un restringimento del lume in corrispondenza della linea di sutura[10] e a volte il lume a livello dell'anastomosi può essere compromesso. Complicanza tardiva risulta quindi l'ostruzione a livello dell'anastomosi con le coronarie e l'ostruzione a livello dell'anastomosi con il lume aortico[11], eventi che determinano un infarto miocardico critico o morte improvvisa.

Il ruolo dell'imaging consta nel riconoscere iniziali alterazioni del regolare flusso attraverso la protesi e nell'escludere potenziali complicanze[12]. L'angiografia digitale, indicata nel follow-up postchirurgico, è metodica invasiva e non consente la valutazione diretta della protesi e della regione periprotesica. L'angio-risonanza magnetica è una delle indagini radiologiche più utilizzate dopo l'intervento chirurgico di dissezione aortica acuta[13], ma ha limiti soprattutto per la valutazione delle arterie coronarie nella loro interezza, è controindicata nei pazienti portatori di pacemaker e ha una risoluzione spaziale inferiore alla TC.

Apparecchiature TC spirale a più file di detettori di recente commercializzazione, associate all'utilizzo di postazioni di rielaborazione grafica avanzata, stimolano sempre più frequentemente il ricorso a questa indagine in presenza di patologia vascolare aortocoronarica.

La TC spirale ci permette di valutare volumi corporei estesi acquisendo la scansione in un'unica apnea respiratoria per un tempo di pochissimi secondi (10-20 s), durante infusione a bolo di mezzo di contrasto per ottenere uno studio bi-tridimensionale angiografico delle strutture vascolari arteriose con elevata risoluzione spaziale. Nella valutazione della pervietà delle arterie coronarie, i limiti dell'indagine sono legati alla necessità di studiare pazienti non aritmici, di ridurre la frequenza cardiaca utilizzando ad esempio betabloccanti in pazienti con frequenza >70 b/min. La presenza di estese calcificazioni o di stent possono essere un ulteriore limite per l'effetto "blooming" che genera falsi positivi. Infine, l'indagine è controindicata nei pazienti con funzionalità renale compromessa o allergia ai mezzi di contrasto iodati (in tal caso non sarebbe comunque possibile effettuare esami che prevedano la somministrazione di mezzo di contrasto, come la coronarografia e l'angiografia).

Nel nostro caso abbiamo ottenuto un'eccellente visualizzazione delle strutture anatomiche vascolari postintervento chirurgico, evidenziata la contemporanea patologia ateromasica coronarica e verificata la pervietà del sistema apposto secondo la tecnica di Cabrol.

In conclusione, pur con i limiti succitati, possiamo considerare l'angio-TC una procedura non invasiva, utile sia nella valutazione di pazienti con patologia ateromasica e sintomi non specifici per stenosi coronarica, sia nel follow-up di pazienti sottoposti a ricostruzione chirurgica della radice aortica e aorta ascendente, in grado di valutare contemporaneamente la pervietà delle arterie coronarie e l'anatomia dell'aorta.

Riassunto

In pazienti con patologia valvolare aortica e dell'aorta ascendente, la tecnica secondo Cabrol contribuisce ad ottenere una

- Copyright - Il Pensiero Scientifico Editore downloaded by IP 18.220.71.88 Sat, 12 Oct 2024, 07:46:30

buona anastomosi senza la creazione di tensioni per prevenire la formazione di pseudoaneurismi secondari, ma con il rischio di formazione di trombi murali a livello dei condotti protesici. Questa tecnica prevede l'utilizzo di una protesi costituita da un tubo valvolato in poliestere che sostituisce l'aorta ascendente e la valvola aortica e un secondo condotto connesso direttamente e perpendicolarmente al primo che ricongiunge le coronarie.

La tomografia computerizzata spirale multistrato, con l'ausilio di stazioni di *post-processing* tridimensionali dedicate, per l'elevato dettaglio anatomico, può essere considerata un valido strumento diagnostico nel follow-up di tali pazienti.

Riportiamo un caso trattato con intervento secondo Cabrol studiato con angio-tomografia multistrato.

Parole chiave: Aneurisma aortico; Angio-tomografia computerizzata multidetettore; Elaborazioni tridimensionali; Ricostruzione chirurgica; Rottura aortica; Seno di Valsalva.

Bibliografia

1. Bentall H, De Bono A. A technique for complete replacement of the ascending aorta. Thorax 1968; 23: 338-9.
2. Cabrol C, Pavie A, Gandjbakhch I, et al. Complete replacement of the ascending aorta with reimplantation of the coronary arteries: new surgical approach. J Thorac Cardiovasc Surg 1981; 81: 309-15.
3. Hirasawa Y, Aomi S, Saito S, Kihara S, Tomioka H, Kurosawa H. Long-term results of modified Bentall procedure using flanged composite aortic prosthesis and separately interposed coronary graft technique. Interact Cardiovasc Thorac Surg 2006; 5: 574-7.
4. Marvasti MA, Parker FB Jr, Randall PA, Witwer GA. Composite graft replacement of the ascending aorta and aortic valve. Late follow-up with intra-arterial digital subtraction angiography. J Thorac Cardiovasc Surg 1988; 95: 924-8.
5. Kouchoukos NT, Wareing TH, Murphy SF, Perrillo JB. Sixteen-year experience with aortic root replacement. Results of 172 operations. Ann Surg 1991; 214: 308-20.
6. Shiono M, Hata M, Sezai A, Iida M, Negishi N, Sezai Y. Reoperation for ascending aortic aneurysm, coronary ostial aneurysm and patent Cabrol trick after Bentall operation for aortitis syndrome. Circ J 2005; 69: 861-4.
7. Cabrol C, Pavie A, Mesnildrey P, et al. Long-term results with total replacement of the ascending aorta and reimplantation of the coronary arteries. J Thorac Cardiovasc Surg 1986; 91: 17-25.
8. Witzenbichler B, Schwimmbeck P, Schultheiss HP. Myocardial infarction caused by occlusion of Cabrol conduit graft. Circulation 2005; 112: e79-e80.
9. Svensson LG, Craeford ES, Hess KR, Coselli JS, Safi HJ. Composite valve graft replacement of the proximal aorta: comparison of techniques in 348 patients. Ann Thorac Surg 1992; 54: 427-39.
10. Gaubert JY, Moulin G, Mesana T, et al. Type A dissection of the thoracic aorta: use of MR imaging for long-term follow-up. Radiology 1995; 196: 363-9.
11. Lin HC, Kuo CH, Li TY. A rare late complication following composite graft replacement of aortic root in a patient with Marfan syndrome: a case report and literature review. J Intern Med Taiwan 2003; 14: 77-82.
12. Oba J, Aoki H, Yasuda K. Advances in vascular surgery thoracic and thoracoabdominal aortic aneurysms repair: composite aortic root replacement-technical evolution and current practice. Hokkaido Univ Med Libr Ser 2003; 44: 3-16.
13. Garcia A, Ferreiros J, Santamaria M, Bustos A, Abades JL, Santamaria N. MR angiographic evaluation of complications in surgically treated type A aortic dissection. Radiographics 2006; 26: 981-92.